

**FACULDADES OPET
TECNOLOGIA EM ESTÉTICA E COSMÉTICA**

HIPERPIGMENTAÇÃO PERIOCULAR E TRATAMENTOS

**CURITIBA
2013**

HIPERPIGMENTAÇÃO PERIOCLAR E TRATAMENTOS

Lenise Sokulski¹

Lucimar Araújo¹

Roberta Ramazzoti¹

Ana Carolina Pareja Lobo²

¹ **Discente do curso de estética e cosmética das Faculdades Opet**

² **Docente do curso de estética e cosmética das Faculdades Opet**

RESUMO

A hiperpigmentação periocular dá um aspecto cansado à face. Sua fisiopatologia ainda não é bem entendida. Causas primárias incluem hiperpigmentação da derme, por depósitos de melanina, ou pela vascularização superficial visível através da pele palpebral inferior. Causas secundárias são associadas como fatores intrínsecos e extrínsecos. As opções de tratamento são muito vastas, como o uso de despigmentantes, tanto para os casos de por depósito de melanina ou de hemossiderina.

Palavras-chave: hiperpigmentação periocular, hiperpigmentação, despigmentantes.

ABSTRACT

The periorbital hyperpigmentation to give a tired face. Its pathophysiology is not well understood. Primary causes of hyperpigmentation include dermis, by deposits of melanin, or the superficial vascularization visible through the skin of the lower eyelids. Secondary causes are associated as intrinsic and extrinsic factors. Treatment options are vast, such as the use of depigmenting for both cases by deposition of melanin or hemosiderin.

Keywords: hyperchromia periocular, hyperpigmentation, lighteners.

INTRODUÇÃO

A estética teve seu crescimento nos últimos anos devido à busca por um corpo perfeito e de um rosto jovem. No presente trabalho será demonstrada uma revisão bibliográfica de uma patologia que atinge grande parte da população, a hiperpigmentação periocular, vulgarmente conhecida como olheiras. Ocorre principalmente em mulheres com idade avançada, havendo grande procura por tratamentos nos consultórios dermatológicos. Tem influência de fatores intrínsecos, como carga hereditária, estado gestacional e racial, pois quanto mais alto o fototipo (coloração da pele) maior a sua ocorrência, e também de fatores extrínsecos como a utilização de contraceptivos orais, reposição hormonal, disfunção endócrino-hepáticas, exposição à radiação, medicação, hipertensão arterial, insuficiência renal, alterações hormonais, afecções respiratórias comuns (gripes e resfriados), o tabagismo, etilismo (abstinência alcoólica), falta de sono, má alimentação e excesso de sal.

A olheira pode ser dividida em dois tipos básicos, aquela que existe pela mudança de cor correlacionada com a melanina e geralmente esta associada com os fototipos mais altos, ou seja, foto tipo IV V e VI e a que esta correlacionada com a pigmentação deixada pelo ferro presente na hemoglobina.

FISIOPATOLOGIA

Denominada cientificamente como hiperpigmentação periorbital e também conhecida por hiperpigmentação suborbital e orbital, a olheira se caracteriza por alteração da coloração na área dos olhos dada à sensibilidade da camada epidérmica desta região (SAMPAIO *et al.*, 2000).

As pálpebras são protetoras do globo ocular, e sofrem as mesmas agressões da pele, como irradiação ultravioleta e efeito dos radicais livres, sendo esta área histologicamente mais fina quando comparada com outras regiões do rosto (VANZIN *et al.*, 2011).

A olheira pode ser dividida em dois tipos básicos, aquela que ocorrem pela mudança de coloração, sendo esta diretamente correlacionada com a melanina ou a que ocorre pela presença da pigmentação do ferro presente na hemoglobina, sendo esta denominada hemossiderose. A sua frequência depende de fatores diversos, como hereditariedade idade, qualidade do sono e ritmo de vida (VANZIN *et al.*, 2011).

A hiperpigmentação ocorre por aumento de melanina quando na epiderme, resultando em coloração marrom claro ao escuro, dependendo da quantidade de pigmento (KEDE *et al.*, 2009).

A melanina é produzida no melanócito que são células dendríticas derivadas da crista neural e produtores de pigmento intrínseco da pele, a melanina, sendo esta responsável pela absorção e difusão das radiações ultravioletas. São vistos predominantemente na camada basal (AZULAY, 2011).

As melaninas possuem uma estrutura química complexa, resultante da ação de uma enzima, a tirosinase, a tirosina, com produção de DOPA. A Transformação de Dopa em Dopaquinona é ainda catalisada pela tirosinase. A presença de íons cobre é indispensável para que a reação possa efetuar-se (HERNANDEZ *et al.*, 1999).

A melanina por sua vez será encapsulada e assim denominada melanossoma. Estes melanossomas melanizados serão transferidos aos queratinócitos presentes nas camadas epidérmicas, através dos dendritos dos melanócitos. Os melanócitos localizam-se na camada basal da epiderme, e suas terminações dendríticas penetram na camada Malphigiana, onde irão transferir melanossomas para os queratinócitos, cada melanócito é capaz de pigmentar cerca de 36 queratinócitos. Segue abaixo o esquema da síntese de melanina (VANZIN *et al.*, 2011).

Há três tipos de melanina a eumelanina, que é o pigmento marrom á preto, feomelanina, pigmento amarelo á vermelho, a neuromelanina, que é o pigmento preto, e também a pigmentação correlacionada com a hemoglobina oxigenada, que é o pigmento vermelho (VANZIN *et al.*, 2011).

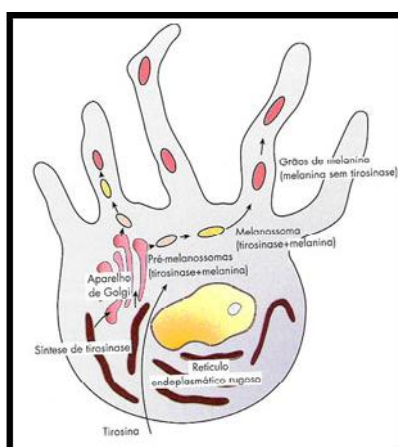


Figura 1. Processo de síntese de melanina dentro do melanócito
Fonte: Oliveira *et al.*, 2003

A hiperpigmentação pode também ocorrer pelo rompimento dos vasos sanguíneos, gerando o desenvolvimento de edema e acúmulo de hemoglobina na região periorcular. A porção férrica da hemoglobina se liga a uma parte protéica

formando a ferritina (porção de ferro disponível no organismo). A degradação da ferritina libera os íons férricos, que desligados da parte proteica, tornam-se tóxicos, e reagem com o oxigênio produzindo radicais livres (DERMATAN, 2013).

O radical livre é uma espécie química extremamente instável e de existência independente, que possui um ou mais elétrons desemparelhados, e que por razões quânticas, para se estabilizar tende a emparelhar este elétron captando elétrons de outras moléculas, desestabilizando-as, gerando um processo oxidativo em cadeia, por isso, os radicais tornam-se tão reativos (GUERRA *et al.*, 1994).

Para evitar este processo, o organismo se protege formando a hemossiderina, uma espécie de armazenagem do íon ferro cristalizado que se acumula nas células, principalmente do retículo endotelial. O resultado é a formação de um composto insolúvel, atóxico, que se deposita na derme superficial levando à hiperpigmentação periocular (DERMATAN, 2013).

Os vasos que estão presentes na região dos olhos podem sofrer discretas hemorragias pelo excesso de oxigenação e nutrição da região ou pela fragilidade capilar, fazendo com que a hemossiderina permaneça na pele como uma tatuagem natural (VANZI *et al.*, 2011; SAMPAIO *et al.*, 2000).

A coloração varia de acordo com a substância depositada na epiderme podendo variar de violeta-esverdeada, quando há excesso de biliverdina, marrom alaranjada se resultante da deposição de ferro e bilirrubina e violeta quando há muita hemossiderina. Quanto mais transparente for a sua pele, uma característica hereditária, mais escura será a aparência das olheiras (SAMPALIO *et al.*, 2000).

LEGISLAÇÃO PARA ÁREA DOS OLHOS

Tendo em vista a necessidade de avaliação da indicação de produtos para olheiras, bolsas e inchaços ao redor dos olhos e elaboração de parecer técnico, a Câmara Técnica de Cosméticos (CATEC) apresenta suas considerações: Considerando que é de direito do consumidor ser informado quanto à veracidade dos benefícios apregoados na rotulagem de produtos cosméticos indicados para olheiras, bolsas e inchaços ao redor dos olhos; considerando que por definição, olheira, também denominada de hiperpigmentação periorbital, é uma hiperpigmentação da região periocular, observada mais em mulheres, particularmente morenas, sendo ocasionada por fatores anátomo-fisiológicos e geneticamente transmitidos; considerando que esta alteração na coloração da epiderme das pálpebras ocorre devido a um aumento de melanina e por alterações vasculares e que, após tensão e insônia, a cor fica mais escura, ligeiramente arroxeadada e, conseqüentemente mais

evidente, produtos cosméticos contendo substâncias ativas com propriedades descongestionantes e/ou clareadoras, poderiam ajudar a diminuir e atenuar as olheiras (ANVISA, 2002).

A CATEC recomenda que produtos cosméticos com estas finalidades sejam referidos como suavizantes, clareadores ou atenuadores de bolsas, inchaços e olheiras; que estes produtos tenham sua eficácia e segurança devidamente comprovadas para as finalidades de uso (ANVISA, 2002).

TIPOS DE HIPERPIGMENTAÇÃO

O melasma ou cloasma é um aumento da melanina localizado e de forma adquirida, caracterizada pelo aparecimento de manchas acastanhadas, principalmente no rosto e em alguns casos em braços e colo (ANTONIO, 2013).

O melasma se caracteriza por uma fotodermatose, que tem como fator desencadeante e agravante a exposição à radiação ultravioleta, caracterizada com um quadro de manchas castanhas, mais ou menos intensas, de limites irregulares, localizadas em áreas de exposição solar (ANTONIO, 2013).

O quadro piora com qualquer quantidade de exposição, pois o mecanismo da formação da melanina é por ela induzido com esta radiação, aumentando a sua produção nas áreas mais expostas (ANTONIO, 2013).

É também chamado de cloasma gravídico, que são considerados quando ocorrem durante o estado gestacional e podem desaparecer após o parto. O mecanismo de formação do melasma na gestação está ligado aos fenômenos de aumento da pigmentação, provavelmente decorrentes de estímulo hormonal estrogênico e progesterônico ou através do hormônio estimulante da formação de melanina. O melasma não apresenta nenhum problema interno, mas por tratar-se de uma mancha escura em áreas visíveis como o rosto, passa a chamar a atenção, chegando a promover problemas de ordem emocional. A profundidade em que se localiza o pigmento na pele determina o tipo de melasma, que pode ser epidérmico (mais superficial e que responde melhor ao tratamento), dérmico (mais profundo e de tratamento mais difícil) ou misto (ANTONIO, 2013).

Outros fatores que podem desencadear ou agravar o melasma é o uso de anticoncepcionais, alterações da tireóide e os fatores genéticos, sempre associados à exposição às radiações solares. A doença aparece principalmente nas mulheres, mas também pode acometer os homens. Além dos fatores hormonais e da exposição solar, a tendência genética e características raciais também influenciam o surgimento do melasma (ANTONIO, 2013).

Existem outros tipos de hiperpigmentações que estão ligadas a fatores desencadeantes distintos, como a hiperpigmentação pós inflamatória, que pode surgir após traumas repetidos na pele, como fricção e escoriações pruriginosas como escabiose, dermatite atópica, fitodermatose, líquen simples crônico, dentre outros, devendo, na maioria dos casos estar associados a exposição solar (KEDE *et al.*, 2009).

As efélides são caracterizadas por pequenas máculas amarronzadas em áreas expostas ao sol e são geneticamente determinadas, surgindo principalmente na face, mas também podem aparecer nos braços e costas. Tornam-se mais pigmentadas após exposição solar, em contraste aos lentigos, cuja cor não muda na fotoexposição. Nas efélides não há aumento no número de melanócitos (AZULAI *et al.*, 2008).

Existem também patologias associadas à ausência (acromia) ou diminuição da pigmentação, como é o caso do vitiligo, determinada por gene autossômico dominante, acomete cerca de 1% da população mundial podendo ser desencadeada, em alguns casos, por estresse emocional e por reação a certos produtos químicos industriais. Nas áreas da pele que apresentam o vitiligo verifica-se a ausência de melanócitos (células com pigmento melanina que dá cor a pele) na epiderme e um aumento das células de Langherans (células de defesa), acompanhado, às vezes, de infiltração linfocitária (leucodermia adquirida). A perda da pigmentação provoca manchas esbranquiçadas que, em princípio, são hipocrômicas, tornando-se lentamenteacrômicas. Percebe-se que as lesões são mais acentuadas em áreas expostas ao sol, em punhos, couro cabeludo, dobras da pele, eminências ósseas, faces anterolaterais das pernas, pálpebras, fronte, dorso das mãos e dedos. Algumas lesões destroem os melanócitos da retina, provocando perturbação da visão (JUNIOR, 2011).

CAUSAS

Os principais fatores que levam ao aparecimento das olheiras ou que podem intensificá-las são o estresse e noites mal dormidas, que provocam a dilatação dos vasos sanguíneos e o aumento na produção de melanina, sendo denominadas pelos médicos de congestão vascular, e assim que o organismo se recupera o problema desaparece (SAMPAIO *et al.*, 2000).

A predisposição genética é hereditária, assim como a cor dos olhos, o tom de pele e do cabelo. Quando o sangue passa pelas veias maiores próximas da superfície da pele, podem evidenciar uma cor azulada, sendo assim quanto mais transparente for a pele, mais escura será a aparência das olheiras (GODOY, 2013)

A exposição ao sol, especialmente durante o verão, pode causar um nível de pigmentação (melanina) acima do normal na região abaixo dos olhos, especialmente em pessoas de pele mais escuras. As pessoas ficam bronzeadas porque a exposição ao sol estimula a pigmentação natural da pele, e o mesmo princípio se aplica à pele abaixo dos olhos (SAMPAIO *et al.*, 2000).

Qualquer condição que cause coceira nos olhos pode contribuir para as olheiras devido ao ato de esfregar a pele. O paciente, com forte tendência alérgica, tanto na parte respiratória (asma renite) como na pele (dermatites) pode ter seu quadro de hiperpigmentação mais evidente em cada crise da doença (SAMPAIO *et al.*, 2000; VANZIN *et al.*, 2011).

Alguns alimentos também podem causar o aparecimento de olheiras, bem como contraceptivos orais, causam a dilatação dos vasos sanguíneos, e como a pele abaixo dos olhos é muito delicada, o aumento do fluxo sanguíneo pode deixar a hiperpigmentação mais aparente. A falta de nutrientes na dieta, ou a falta de uma dieta balanceada, e o excesso de sal, podem contribuir para a descoloração da área sob os olhos, bem com a falta de sono ou fadiga excessiva pode causar palidez da pele, o que faz com que o sangue sob ela torne-se mais visível e fique com uma aparência azul ou azul escuro (SAMPAIO *et al.*, 2000).

A pele também pode ficar mais pálida durante a gravidez, a menstruação ou com as disfunções hormonais, como a menopausa devido à falta de ferro, o que mais uma vez permite que as veias sob os olhos fiquem mais visíveis (FONTES, 2005).

As pessoas que tem propensão a ter olheiras, à medida que envelhecem provavelmente ficarão com esta hiperpigmentação mais visível e aparente. O excesso de camadas de pele sob os olhos também deixarão as olheiras mais pronunciadas (SAMPAIO *et al.*, 2000).

O excesso de álcool e tabagismo são fatores que intensificam o congestionamento dos vasos sanguíneos, assim como a hipertensão arterial, insuficiência renal (VANZIN *et al.*, 2011).

Quando os olhos são muito fundos, com um degrau em relação à região da pálpebra, a olheira fica ainda mais realçada, neste caso, os vasos também são responsáveis pelo escurecimento, mas o afundamento do olho deixa a região mais evidente e marcada, traço que piora com o envelhecimento do rosto (VANZIN *et al.*, 2011).

O tom de pele de cada pessoa também evidencia mais ou menos o aspecto das olheiras. Pessoas mais pálidas e morenas têm uma aparência mais marcante, que ressalta a mudança de cor da região palpebral. Em geral, embora o sol cause

prejuízo à pele, quando o bronzeamento é maior, as olheiras ficam menos evidentes. (FONTES, 2005).

A região palpebral inferior apresenta irrigação venosa importante que, dependendo dos fatores, pode ocasionar uma estase venosa aumentando ou diminuindo a aparência arroxeada no local, além de haver extravasamento de hemoglobina que se transformam em hemossiderina pigmentando assim a pele. Alguns autores citam que a oxidação do ferro presente nas lesões levaria à formação de radicais que, por sua toxicidade, estimulariam os melanócitos piorando as lesões, sendo assim disfunções endócrina/ hepática podem gerar manchas no zigomático (VANZIN *et al.*, 2011).

TERAPIA CLAREADORA DA HIPERPIGMENTAÇÃO PERIOCLAR

O *peeling* tem como função aumentar a renovação celular e eliminar queratinócitos pigmentados mais superficiais. O uso de formulações que contenham despigmentantes tem como mecanismo de ação agir na formação, transporte e distribuição da melanina, podendo ainda estar associadas a substâncias antiinflamatórias e antioxidantes, que por sua vez atuam em diferentes estágios da formação da melanina, diminuindo assim sua produção. O uso de formulações é fundamental para o clareamento da pele, tanto para evitar nova formação de manchas, como coadjuvantes a outros tratamentos químicos ou físicos (VANZIN *et al.*, 2011).

Os agentes despigmentantes são classificados conforme o mecanismo de ação destes na melanogênese. Sendo classificados em ANTES, aqueles que diminuem a expressão da endotelina 1 (ET-1) ou que são antagonistas de melanotropina (-MSH), o que são classificados DURANTE, aqueles que bloqueiam a enzima tirosinase (antioxidantes), e os que são classificados em APÓS, aqueles que diminuem a migração da melanina formada aos queratinócitos. É considerado um agente completo aquele que atuar simultaneamente nas três etapas, ou ainda, a formulação que englobar despigmentantes que atuem em todas as etapas da síntese de melanina (MONTEIRO, 2013; VANZIN *et al.*, 2011).

ATIVOS QUE REDUZEM A SÍNTESE DE MELANINA

ÁCIDO KÓJICO

Obtido a partir da fermentação do arroz, é utilizado desde 1989 no Japão para o tratamento da hiperpigmentações. Tem efeito inibidor sobre a tirosinase, por

quelação dos íons cobre (núcleo metálico do pigmento melanina) e, conseqüentemente, diminuição da síntese de melanina. Induz, ainda, a redução da síntese de eumelanina em células hiperpigmentadas. A intolerância ao uso de ácido kójico como despigmentante é baixa e não é citotóxica (VANZIN *et al.*, 2011).

Ácido kójico é uma excelente alternativa despigmentante para o tratamento de fototipos mais elevados, especialmente quando associado com ácido fítico. A concentração usual de ácido kójico pode variar de 1% a 5%, e pode ser associada a diversos tipos de veículos cosmecêuticos que apresentam estabilidade em valores de pH baixos (VANZIN *et al.*, 2011).

ÁCIDO FÍTICO

O ácido fítico é o hexafosfato de inositol, substância presente em cereais (arroz, aveia e germe de trigo). Tem sua ação inibidora sobre a tirosinase, apresentando ação despigmentante. Tem também ações antiinflamatória, antioxidante, hidratante e quelante. Além da indicação para o tratamento de hiperpigmentações decorrentes do depósito de melanina, devido à ação quelante que o ácido apresenta, é especialmente indicado para o tratamento de hiperpigmentações causadas pelo depósito de hemossiderina. O ácido tem potente ação quelante para o íon ferro. A associação do ácido fítico com o ácido kójico é uma sugestão segura e eficiente para o tratamento de melasmas em pacientes e elevado fototipo (VANZIN *et al.*, 2011).

VITAMINA C

É conhecida como ácido ascórbico uma substância cristalina, com sabor ácido e que pode ser encontrada nas frutas cítricas. É insolúvel na maior parte dos solventes orgânicos, sendo solúvel em água na proporção de 1:3 (GUILLAND *et al.*, 1995).

O emprego da vitamina C como componente de preparações cosméticas tem sido dificultada pelo fato de apresentar baixa estabilidade química em soluções aquosas, oxidando facilmente em géis, géis creme ou emulsões óleo em água (PEYREFITTE, 1998).

Sendo assim, investiu-se na obtenção de derivados da vitamina C que exerçam as mesmas funções, e em contrapartida possuam maior estabilidade química, e penetração cutânea em níveis mais eficazes a fim de que não ocorra comprometimento das funções farmacodinâmicas (GONÇALVES, 2002).

Desta forma, a vitamina C pode se apresentar de várias formas, em produtos cosméticos (BATISTUZZO *et al.*, 2002).

Atualmente existe um crescente uso do ácido ascórbico e seus derivados em produtos cosméticos com finalidade clareadora agindo na síntese de melanina, antioxidante e da síntese de colágeno melhorando a aparência da epiderme (BUCHLI, 2002; SCOTTI *et al.*, 2007).

A vitamina C reduz a produção de melanina pela inibição da enzima tirosinase que é a principal reguladora das reações de formação desses pigmentos, por isso, tem sido sugerido como agente despigmentante (GONÇALVES, 2002).

ARBUTIN

Arbutin é um derivado natural da hidroquinona, ligado á uma D-glicose (açúcar), extraído das folhas da Uva-Ursi, é amplamente utilizado para o tratamento despigmentante de peles sensíveis, fototipos elevados e áreas sensíveis como a dos olhos (VANZIN *et al.*, 2011).

Esse derivado estável da hidroquinona age bloqueando a ação da enzima tirosinase, impedindo a produção de melanina no ponto de aplicação. O resultado é o desaparecimento visível das manchas com baixos índices de toxicidade e intolerância pelo usuário, o arbutin apresenta menos probabilidade de provocar hipopigmentação irreversível (VANZIN *et al.*, 2011).

As formulações contendo este princípio devem ser predominantemente neutras, ou seja, seu pH deverá estar entre 5,0 à 7,0, uma vez que o meio muito ácido (como a associação com hidroxiácidos e hidroxiácidos) ou básico podem hidrolisar o arbutin à forma de açúcar ou à hidroquinona livre. Sua concentração usual nas formulações despigmentantes varia de 1% a 3%, e pode ser associado a diferentes tipos de veículos cosmeceúticos (VANZIN *et al.*, 2011).

Uma forma potencializada de arbutin amplamente utilizada para o tratamento despigmentante é o α -arbutin. Uma pequena modificação da molécula potencializa o efeito despigmentante de forma mais rápida, eficiente e também segura. A concentração usual de α -arbutin varia de 0,2% a 2% e pode ser associado a diferentes tipos de veículos cosmeceúticos (VANZIN *et al.*, 2011).

BELIDES

Belis perennis é um ativo despigmentante, obtido das flores de margarida, cujo efeito despigmentante ocorre antes mesmo de a melanina ser formada, pois diminui a ação de endotelina 1, um mediador inflamatório produzido pelos

queratinócitos e que ativa os melanócitos, dessa forma, há uma diminuição da síntese de tirosinase, diminuição da proliferação de melanina e diferenciação dos dendritos do melanócito, assim, menos melanina está sendo formada e distribuída nos queratinócitos. Outro importante mecanismo de ação despigmentante de belides é a diminuição da ligação de MSH (*melanocyte stimulating hormone*) nos melanócitos. Quando esse hormônio consegue se ligar ao seu receptor, ele estimula a ação da enzima tirosinase e a produção de eumelanina (melanina escura), quando se é capaz de antagonizar esse hormônio e bloquear sua ligação com o seu receptor, há uma diminuição na produção da eumelanina (VANZIN *et al.*, 2011).

Essas três ações simultâneas modulam a melanogênese, evitando que a pele seja induzida a formar melanina em quantidades maiores do que o seu normal. A melanina quando sintetizada é armazenada nos melanossomos. Através da fagocitose dos melanossomos pelos queratinócitos, os grânulos de melanina são retirados dos melanócitos. Belides reduz a transferência dos melanossomos formados no melanócito para as células epidérmicas que estão ao seu redor, diminuindo sua pigmentação. Essa capacidade foi comprovada através de um leitor de fluorescência em culturas de queratinócitos controle, os melanossomos corados de laranja, ricos em melanina, apareceram sendo fagocitados pelos queratinócitos, enquanto que, nas culturas tratadas com belides praticamente não houve a fagocitose destas estruturas. É indicado no tratamento de hiperpigmentações decorrentes do depósito de melanina, como único ativo despigmentante ou associado a outros produtos, como a hidroquinona. Sua concentração é de uso 2,0% a 5,0% (VANZIN *et al.*, 2011).

TRATAMENTO DESPIGMENTANTE PARA DEPÓSITO DE HEMOSSIDERINA

ÁCIDO FÍTICO

Tem indicação para tratamento de hemossiderose. Casos especiais, como cicatrizes de acne, em que muitas vezes há o envolvimento não apenas de melanina como também de hemossiderina, sugere-se associar ácido kójico parece ser potencializada (VANZIN *et al.*, 2011).

ÁCIDO TIOGLICÓLICO

Ácido mercapto acético ou ácido tioglicólico, com o seu peso molecular de 92,12 tem sido muito utilizado para o tratamento de hematomas persistentes. Sua afinidade pelo ferro é para o tratamento de hematomas persistentes. Sua afinidade

pelo ferro é semelhante á apoferritina, tendo a capacidade de quelar o ferro da hemossiderina, por apresentar um grupo tiólico (SH). Usado topicamente em domicílio na concentração de 5% a 10%, necessita acompanhamento médico permanente, pois sendo um ácido, pode induzir á queimadura. Orientar para uma fina camada por 20 a 30 minutos e retirar em seguida. Concentração mais fortes, como 20%, que podem ser usadas em consultório na forma de *peelings* (SOUZA *et al.*, 2011).

Deve considerar-se o fenótipo do individuo, a hereditariedade, o uso de medicamentos, as doenças associadas e o tabagismo. Pessoas com “olhos fundos” ou com exoftalmia, ou indivíduos que apresentam “degrau” nas pálpebras, que nada mais é que uma musculatura marcada, podendo ser amenizadas pela cirurgia plástica oculopalpebral. Para esses pacientes, o uso de cosmecêuticos específicos complementam o tratamento (VANZIN *et al.*, 2011).

Apesar de todo o avanço tecnológico da medicina estética, deve-se lembrar que há limite para sua eficácia. Ao longo dos anos e o grau de envelhecimento que a (o) paciente se encontra, nenhuma formulação é capaz de restabelecer a jovialidade do organismo (VANZIN *et al.*, 2011).

VITAMINA K

A vitamina K é fundamental para a síntese de fatores da coagulação sanguínea, que nos protege de sangrar até à morte a partir de cortes e feridas, bem como contra as hemorragias internas, ela é essencial para a síntese da protrombina, uma proteína que converte o fibrinogénio solúvel em circulação no sangue numa proteína bastante insolúvel chamada fibrina, o componente principal de um coágulo sanguíneo (NATURALIFE, 2013).

Sua aplicação pode oferecer risco de morte e a sensibilização traz limitações ao seu uso terapêutico, ocorrendo dermatite de contato alérgica no local de aplicação, pois existem relatos de dermatoses ocupacionais alérgicas. A vitamina K encontra-se na lista de substâncias que não devem fazer parte da composição de produtos cosméticos da Diretiva 2009/6/EC da Comunidade Européia. A CATEC recomenda que o uso da vitamina K, em todas as suas formas, está proibido em produtos cosméticos (ANVISA, 2010).

CONTRA INDICAÇÕES DO TRATAMENTO

Pessoas que estão com infecções ativas na pele, como herpes, eczemas e dermatites, e fazendo uso de isotretinoína (Roaccutan®). Tendo como observações importantes para o tratamento, não se expor a radiação solar durante o tratamento, usar o fotoprotetor FPS 20 que já absorve 90% da radiação sendo repassado de 2 em 2 horas, analisar o número de sessões (de acordo com o indivíduo), reportar as informações do paciente, cuidar com físicos como cristal e diamantes.

PRODUTOS DESPIGMENTANTES EXISTENTE NO MERCADO

O *Melan off* (fase 1) da Adcos, possui os ativos, ácido ascórbico e o -arbutin, sua ação é de auxiliar no clareamento de peles com alterações pigmentares e na revitalização cutânea, atua na inibição das enzimas tirosinase e peroxidase, na inativação do cobre, redução da atividade dos melanócitos, remoção da melanina pela ação queratolítica, podendo ser utilizado em todas as épocas do ano, inclusive no verão, e em todos os tipos de pele, uso diurno e/ou noturno. O Ácido ascórbico atua bloqueando a produção da melanina através da inibição enzimática da tirosinase, principal enzima envolvida no processo da melanogênese, com concentração de 5%. O -arbutin inibe a tirosinase, enzima que converte tirosina em DOPA, é inibidor também da melanogênese (ADCOS, 2012).

O Depilare da Buona Vita é um despigmentante que atua no processo de diálise da melanina (absorção do excesso de melanina já formada e por equilíbrio no processo enzimático de formação de melanina), não provoca efeito rebote, pois não contém ácidos de ação queratolítica, sua eficácia é comparável à da hidroquinona, mas que apresenta grandes vantagens em relação a ela, pois não é irritante para a pele e atua de três formas diferente, inibe a formação de melanina, realiza descoloração química do pigmento já formado e remove as células pigmentadas da superfície da pele, é composto pelo ativo *Belides* que é clareador natural de alta eficácia que atua antes, durante e depois da formação da melanina na pele. Obtido da flor margarida (*Bellis perenis*), inibidor da Endoletina-1, inibidor da transcrição de tirosinase, da formação da melanina e também inibe a transferência de melanina para os queratinócitos. Sua concentração é de 20mg/ g (BUONA VITA, 2013).

CONCLUSÃO

O Trabalho abordado descreve as razões que definem as tendências ao aparecimento das olheiras. Por se tratar de fatores multifatoriais é importante que saiba o que causou o aparecimento, as revisões de artigo citadas descreve os fatores da hiperpigmentação periocular, que pode aparecer pelo excesso da produção de melanina ou por hemossiderina, nestes dois casos foi descrito os fatores envolvidos para este aparecimento. Produtos cosméticos contendo substâncias ativas com propriedades descongestionantes e/ou clareadoras poderiam ajudar a diminuir e atenuar as olheiras.

Os tratamentos se baseiam em ácidos despigmentantes, onde cada despigmentante atua em cada causa específica. Conforme a legislação o produto cosmético tem que conter em sua rotulagem os benefícios que irá possibilitar para o tratamento. A CATEC recomenda que produtos cosméticos com estas finalidades sejam referidos como suavizantes, clareadores ou atenuadores de bolsas, inchaços e olheiras. Que estes produtos tenham sua eficácia e segurança devidamente comprovadas para as finalidades de uso.

REFERÊNCIAS BIBLIOGRÁFICAS

- ADCOS, **Cosmética de tratamento**, 2012. Disponível em: <http://www.adcos.com.br/produto/125/melan_off_clareador>. Acesso em: 17/05/2013 às 15h02.
- ANTONIO, J. R.; **Sociedade da Estética**. Disponível em: <sociedade-da-estetica.blogspot.com.br>. Acesso em: 22/04/2013 às 20h30
- DERMATAN, **Acabe com as olheiras**. Disponível em: <<http://www.dermatan.com.br/index.php?cont=news&id=28>>. Acesso em: 17/03/2013 às 18h32
- ANVISA. **Parecer Técnico nº1**, 2010. Disponível em: <<http://s.anvisa/inicio/cosmeticos/publicacao+cosmeticos/parecer+tecnico+>>. Acesso em: 13/07/2013 às 18h21
- ANVISA. **Parecer Técnico nº8**, 2002. Disponível em: <<http://s.anvisa.gov.br/wps/s/r/bld>> Acesso em: 13/07/2013 às 18h10
- AZULAY D. R.; AZULAY R. D.; ABULAFIA, L. A. **Dermatologia**. 5ª ed., Rio de Janeiro: Guanabara Koogan, 2011.
- BATISTUZZO, J. A. O.; ITAYA, M.; ETO, Y., **Formulário médico: farmacêutico**, 2ªed., São Paulo: Tecnopress, 2002.
- BUONAVITA, **Cosméticos científicos**, 2013. Disponível em: <<http://www.buonavita.com.br/produto/513/clareador-de-pele-60g.aspx>>. Acesso em: 17/05/2013 às 17h35.
- COSTA, A.; BASILE, A. V. D.; MEDEIROS, V. L. S.; MOISÉS, T. A.; OTA, F. S.; PALANDI, J. A. C.; **Peeling de gel de ácido tioglicólico 10%: opção segura e eficiente na pigmentação infraorbicular constitucional**, 2010. Disponível em: <<http://www.surgicalcosmetic.org.br/public/artigo.aspx?id=52>>. Acesso em: 15/03/2013 às 14h21.
- FONTES, H. A. F. **Copacabana Runners: Olheiras**, 2005. Disponível em: <<http://www.copacabanarunners.net/olheiras.html>>. Acesso em: 13/07/2013 às 17h21.
- GODOY, L. **Mais Equilíbrio: Olheira**, 2013. Disponível em: <<http://maisequilibrio.terra.com.br/olheiras-6-1-5-387.html>>. Acesso em: 13/07/2013 às 17h12.
- GONÇALVES, G. M. S. **Ácido ascórbico e ascorbil fosfato de magnésio na prevenção do envelhecimento cutâneo**. Disponível em: <<http://www.cff.org.br/revistas/54/inf03a06.pdf>>. Acesso em: 15/03/2013 às 12h20.

GUERRA, S. S.; FANAN, S.; Visão cosmética dos radicais livres, **Cosmetic and Toiletries**, vol. 6, 1994.

HERNANDEZ, M.; FRESNEL, M. M. M. **Manual de cosmetologia**.3ª Ed. Rio de Janeiro: Revinter , 1999.

KEDE, M. P. V.; SABATOVICH, O.; **Dermatologia Estética**, Editora Atheneu, 2ª ed., São Paulo, 2009.

JUNIOR, A. M., **Medicina Geriátrica**. Disponível em: <<http://www.medicinageriatrica.com.br/tag/acromia/>>. Acesso em: 22/04/2013 às 21h10.

MONTEIRO, E. O., **Melasma: abordagem tópica**, São Paulo, 2013, Disponível em: <http://www.moreirajr.com.br/revistas.asp?fase=r003&id_materia=5053>. Acesso em: 21/02/2013

NATURALIFE, **Vitaz**, 2013. Disponível em: <http://www.naturelife.ind.br/produto_int.aspx?id=1>. Acesso em: 13/07/2013 às 17h31.

PETIT, L.; PIERARD, G.E. Skin-lightening products revisited. **International Journal Cosmetic Science**, vol. 25. 2003.

SAMPAIO, S. A. P.; RIVITTI, A., **DERMATOLOGIA**, 2ªEd., São Paulo, 2000.

SOUZA, D. M.; LUDTKE, C.; SOUZA, E. R. M.; WEBER, M. B., **Hiperpigmentação periorbital**, 2011. Disponível em: <<http://www.surgicalcosmetic.org.br/public/artigo.aspx?id=158>>. Acesso em: 17/03/2013 às 19h25.

VANZIN, S. B.; CAMARGO, C. P.; **Entendendo cosmecêuticos: Diagnósticos e Tratamentos**, 2ª ed.; São Paulo: Santos, 2011.